



## La tranquilidad de una eficacia óptima para cada persona

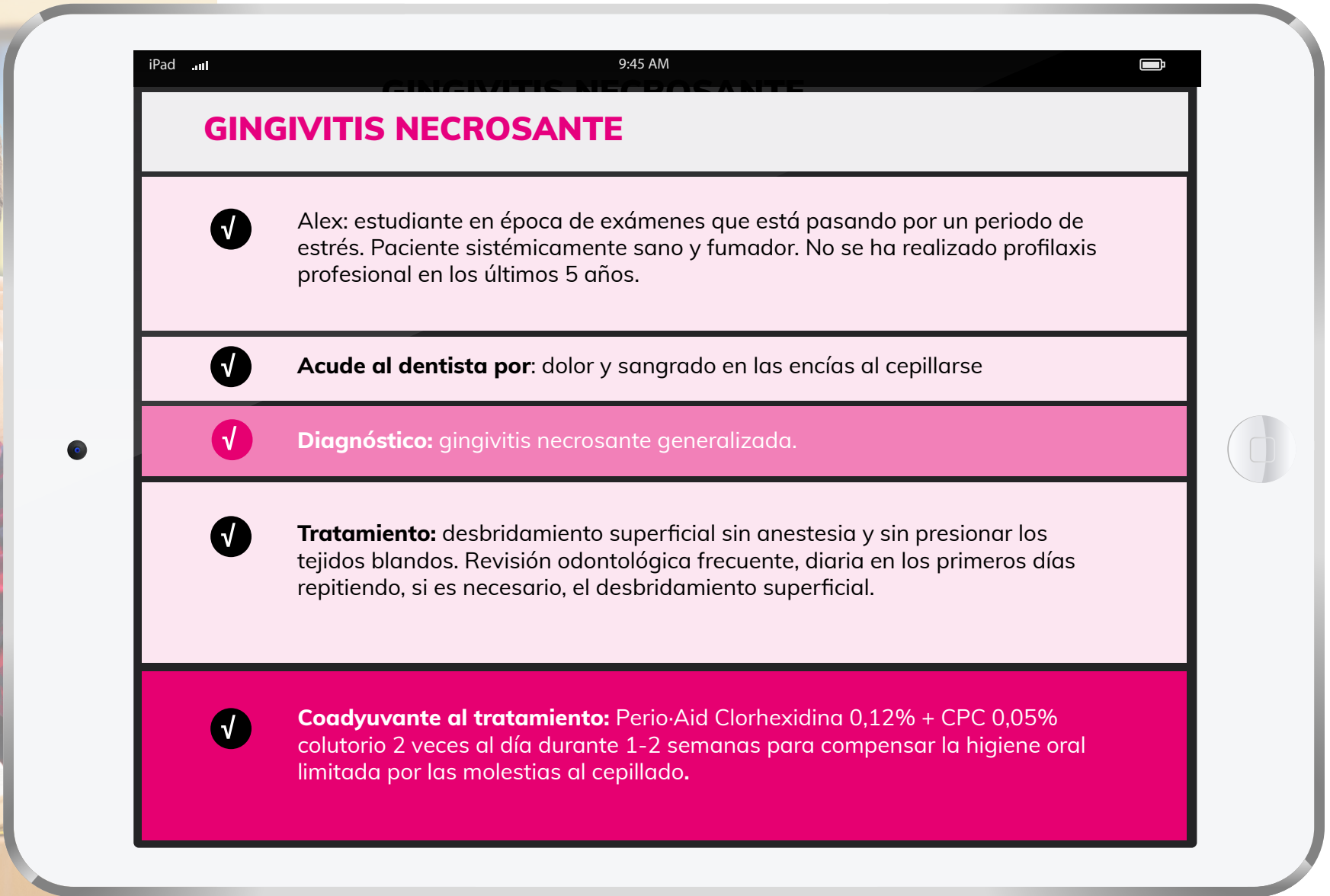

Primera combinación de antisépticos a base de  
**Clorhexidina + Cloruro de Cetilpiridinio**

Contenido elaborado en colaboración con la Dra. Ana Araoz y  
el Dr. David Herrera - Universidad Complutense de Madrid

**PERIO-AID®**

Una **buena salud bucal**, para una **buena salud general**

**DENTAID**  
Oral health. Better life.



## GINGIVITIS NECROSANTE

✓ Alex: estudiante en época de exámenes que está pasando por un periodo de estrés. Paciente sistémicamente sano y fumador. No se ha realizado profilaxis profesional en los últimos 5 años.

✓ **Acude al dentista por:** dolor y sangrado en las encías al cepillarse

✓ **Diagnóstico:** gingivitis necrosante generalizada.

✓ **Tratamiento:** desbridamiento superficial sin anestesia y sin presionar los tejidos blandos. Revisión odontológica frecuente, diaria en los primeros días repitiendo, si es necesario, el desbridamiento superficial.

✓ **Coadyuvante al tratamiento:** Perio-Aid Clorhexidina 0,12% + CPC 0,05% colutorio 2 veces al día durante 1-2 semanas para compensar la higiene oral limitada por las molestias al cepillado.

**PERIO·AID®**

Una **buena salud bucal**, para una **buena salud general**

**DENTAID**

Oral health. Better life.



iPad 9:45 AM

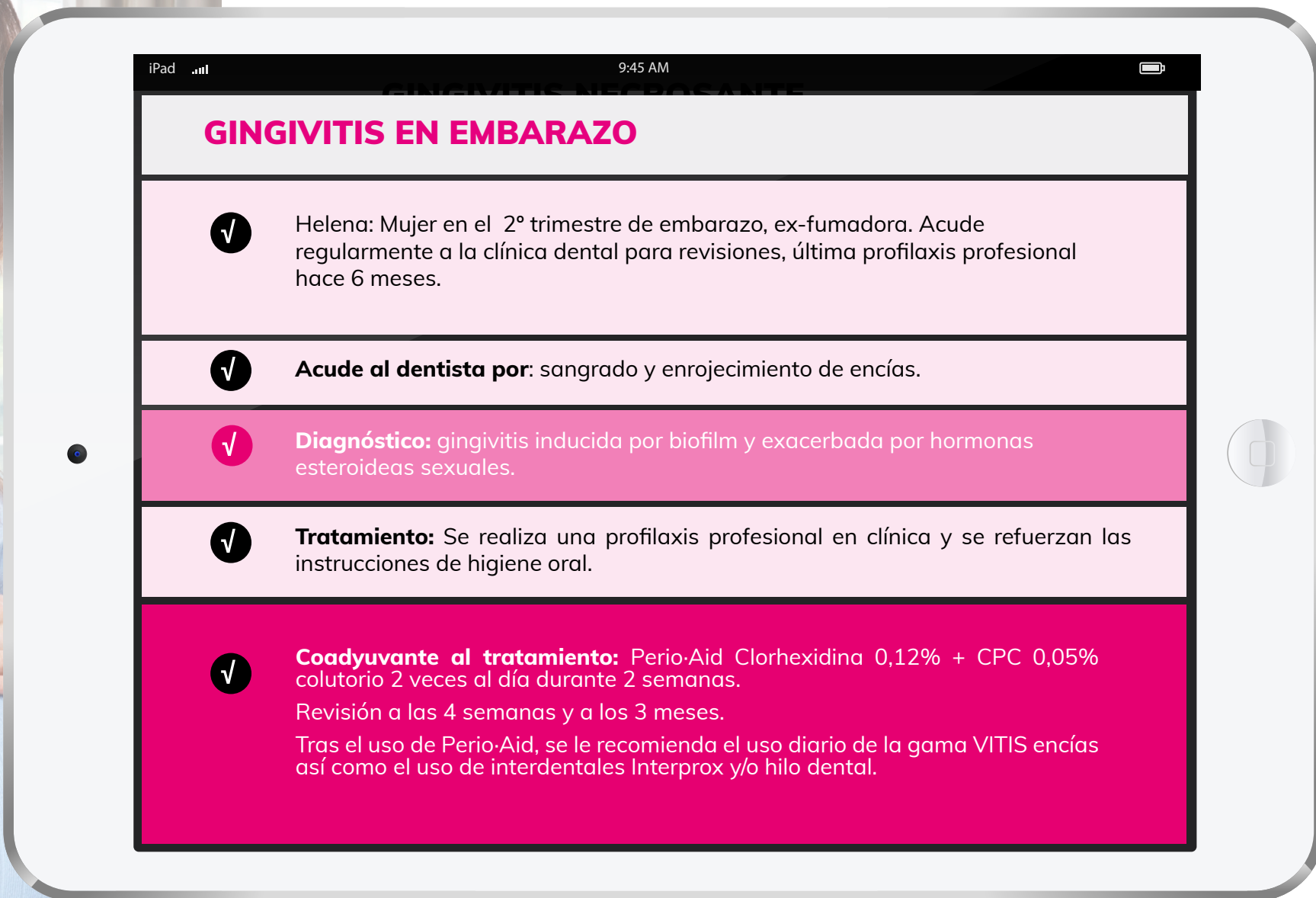
## MUCOSITIS PERIIMPLANTARIA

- ✓ Victor: Adulto con ausencias dentales causadas por periodontitis. Actualmente periodontalmente estable. Sistémicamente sano, no fumador. Trabaja de cara al público y se muestra preocupado por su estética. Acude regularmente a la clínica dental para revisión. Último mantenimiento periodontal hace 8 meses.
- ✓ **Acude al dentista por:** sangrado al pasar los cepillos interproximales en la zona de uno de los implantes.
- ✓ **Diagnóstico:** mucositis periimplantaria. Lesión inflamatoria de la mucosa periimplantaria, en ausencia de pérdida ósea marginal continuada.
- ✓ **Tratamiento:** comprobar el acceso a la higiene oral de la prótesis sobre implantes y modificar su diseño si fuera necesario. Instrumentación submarginal.
- ✓ **Coadyuvante al tratamiento:** Perio-Aid Clorhexidina 0,05% + CPC 0,05% colutorio 2 veces al día durante 4-6 semanas dado que es un paciente sensible a tinciones. De no haber sido así, se habría planteado Perio-Aid Clorhexidina 0,12% + CPC 0,05% colutorio.

PERIO·AID®

Una buena salud bucal, para una buena salud general

**DENTAID**  
Oral health. Better life.



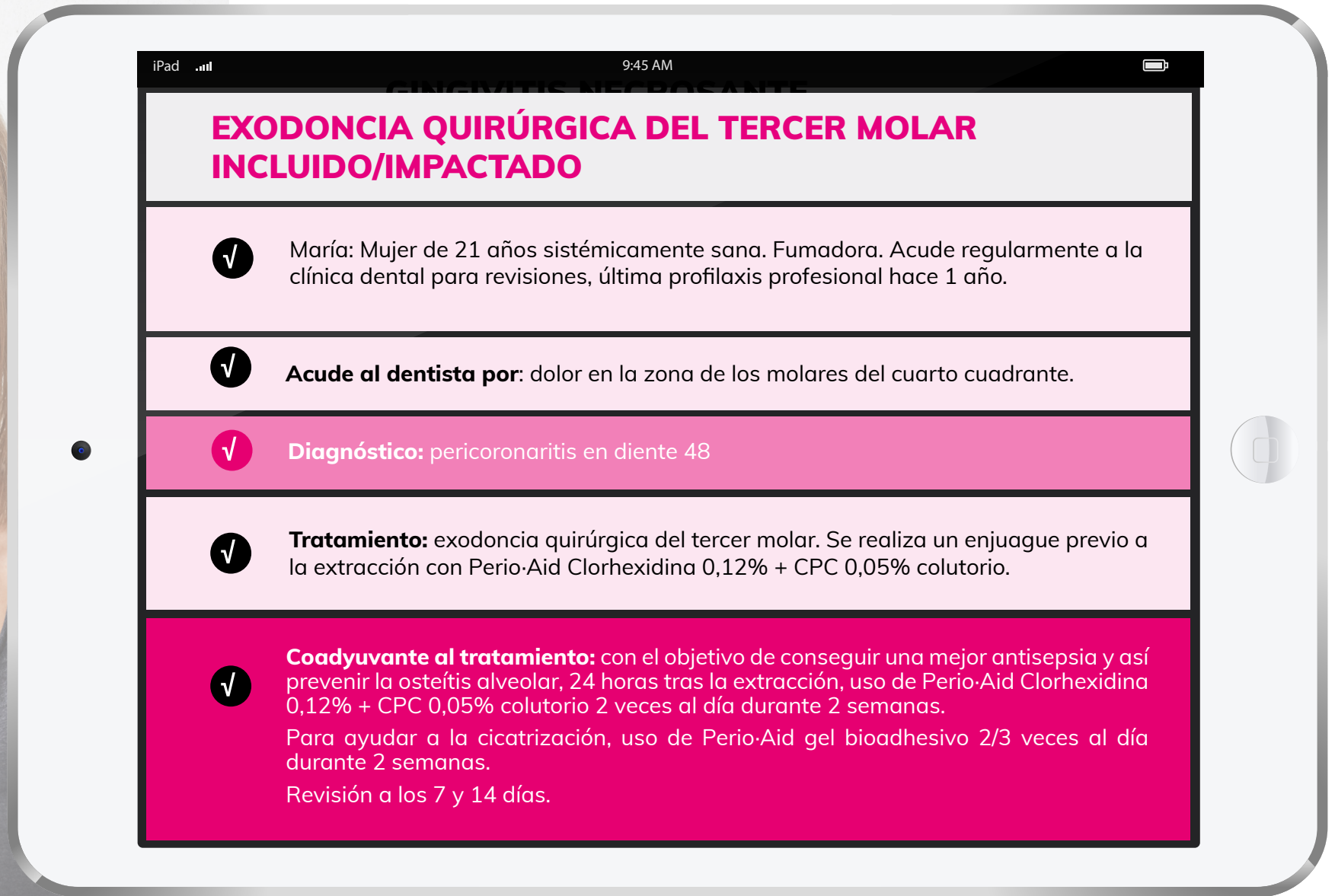
## GINGIVITIS EN EMBARAZO

- ✓ Helena: Mujer en el 2º trimestre de embarazo, ex-fumadora. Acude regularmente a la clínica dental para revisiones, última profilaxis profesional hace 6 meses.
- ✓ **Acude al dentista por:** sangrado y enrojecimiento de encías.
- ✓ **Diagnóstico:** gingivitis inducida por biofilm y exacerbada por hormonas esteroideas sexuales.
- ✓ **Tratamiento:** Se realiza una profilaxis profesional en clínica y se refuerzan las instrucciones de higiene oral.
- ✓ **Coadyuvante al tratamiento:** Perio-Aid Clorhexidina 0,12% + CPC 0,05% colutorio 2 veces al día durante 2 semanas.  
Revisión a las 4 semanas y a los 3 meses.  
Tras el uso de Perio-Aid, se le recomienda el uso diario de la gama VITIS encías así como el uso de interdentales Interprox y/o hilo dental.

PERIO·AID®

Una **buena salud bucal**, para una **buena salud general**

**DENTAID**  
Oral health. Better life.



## EXODONCIA QUIRÚRGICA DEL TERCER MOLAR INCLUIDO/IMPACTADO

✓ María: Mujer de 21 años sistémicamente sana. Fumadora. Acude regularmente a la clínica dental para revisiones, última profilaxis profesional hace 1 año.

✓ **Acude al dentista por:** dolor en la zona de los molares del cuarto cuadrante.

✓ **Diagnóstico:** pericoronaritis en diente 48

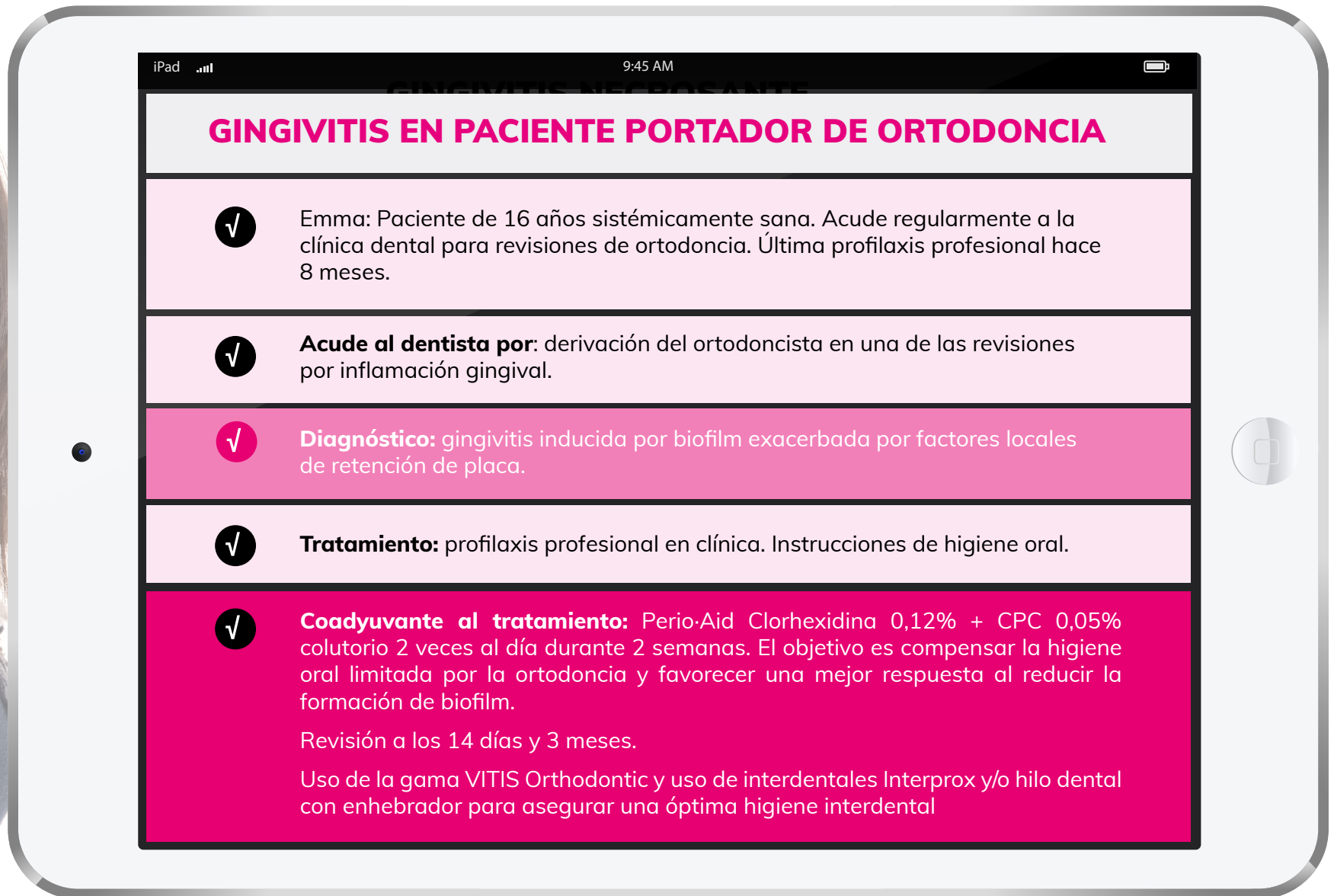

✓ **Tratamiento:** exodoncia quirúrgica del tercer molar. Se realiza un enjuague previo a la extracción con Perio-Aid Clorhexidina 0,12% + CPC 0,05% colutorio.

✓ **Coadyuvante al tratamiento:** con el objetivo de conseguir una mejor antisepsia y así prevenir la osteítis alveolar, 24 horas tras la extracción, uso de Perio-Aid Clorhexidina 0,12% + CPC 0,05% colutorio 2 veces al día durante 2 semanas.  
Para ayudar a la cicatrización, uso de Perio-Aid gel bioadhesivo 2/3 veces al día durante 2 semanas.  
Revisión a los 7 y 14 días.

**PERIO·AID®**

Una **buena salud bucal**, para una **buena salud general**


**DENTAID**  
Oral health. Better life.



PERIO·AID®

Una buena salud bucal, para una buena salud general

**DENTAID**  
Oral health. Better life.



iPad 9:45 AM

## PACIENTE PERIODONTAL ESTADIO III GRADO C

- ✓ David: Adulto sin diagnóstico previo de periodontitis. Diabetes mellitus tipo 2, no fumador. No acude regularmente al dentista, última profilaxis profesional hace más de 5 años. Nunca ha recibido instrumentación subgingival.
- ✓ **Acude al dentista por:** derivación por parte del endocrino.
- ✓ **Diagnóstico:** Periodontitis estadio III grado C generalizada.
- ✓ **Tratamiento:**
  - Paso 1:** instrucciones de higiene oral (técnica con cepillo manual o eléctrico + cepillos interproximales) y control de los factores de riesgo asociados a la periodontitis
  - Paso 2:** instrumentación subgingival. Enjuague previo con Perio-Aid Clorhexidina 0,12% + CPC 0,05%. Uso posterior, como coadyuvante al tratamiento, de Perio-Aid Clorhexidina 0,12% + CPC 0,05% 2 veces al día durante 2 semanas.
  - Paso 3:** tras la re-evaluación a las 8 semanas se decide realizar una cirugía periodontal resectiva. Enjuague previo con Perio-Aid Clorhexidina 0,12% + CPC 0,05%.
- ✓ **Coadyuvante al tratamiento:** Perio-Aid Clorhexidina 0,12% + CPC 0,05% colutorio 2 veces al día durante 10-14 días con el objetivo de compensar la higiene oral limitada por la cirugía y favorecer una mejor respuesta al tratamiento al reducir la formación de biofilm. Perio-Aid gel bioadhesivo 2/3 veces al día 2 semanas\*
  - \*En caso de realizar otro tipo de cirugía, decisión a tomar por el profesional.
  - Retirada de sutura a los 7-10 días y revisión a 1, 3 y 6 meses
  - Tras el uso de Perio-Aid y con la patología controlada, se recomienda un uso diario de la gama VITIS encías así como el uso de interdetales Interprox y/o hilo dental.

PERIO·AID®

Una buena salud bucal, para una buena salud general

**DENTAID**  
Oral health. Better life.



iPad 9:45 AM

## PACIENTE MAYOR INSTITUCIONALIZADO

- ✓ Daniel: Hombre mayor de 80 años institucionalizado en una residencia de ancianos. Es portador de una prótesis parcial removible. Toma antihipertensivos lo cual le produce xerostomía. Presenta poca destreza manual y la higiene oral debe ser apoyada por los cuidadores.
- ✓ **Acude al dentista por:** revisión periódica
- ✓ **Diagnóstico:** Presenta gran acúmulo de placa debido a una higiene oral deficiente
- ✓ **Tratamiento:** realización de una profilaxis en la clínica dental y se procede a instruir al cuidador/a técnicas de higiene oral.
- ✓ **Coadyuvante al tratamiento:** Perio-Aid Clorhexidina 0,05% + CPC 0,05% colutorio 2 veces al día hasta la siguiente revisión para reforzar la higiene oral deficiente y prevenir el acúmulo de placa excesiva.  
Se le recomienda además el uso diario de Xeros Dentaïd spray para estimular la secreción natural de saliva e hidratar la cavidad bucal.  
**Revisión al cabo de 6 meses para hacer un seguimiento.**

PERIO·AID®

Una buena salud bucal, para una buena salud general

**DENTAID**  
Oral health. Better life.